

# Blodprop i øjet



Øjenforeningen



VÆRN OM SYNET

# Indhold

- 3** Hvad er en blodprop?
- 4** Hvad betyder en blodprop?
- 6** Blodprop i øjet
- 8** Nethindens blodforsyning
- 8** Symptomer på blodprop i øjet
- 10** Blodprop i grenvene
- 12** Blodprop i centralvene
- 14** Behandling af blodprop i vene
- 16** Blodprop i grenarterie
- 16** Blodprop i centralarterie
- 18** Behandling af blodprop i arterie
- 18** Tillukning af synsnerve-hovedets blodforsyning
- 20** Behandling af Arteritis Temporalis



**Tekst:**  
Overlæge, dr.med., Lektor  
Carsten Edmund

**Forsideillustration:**  
Vivi Barsted

**Illustrationer:**  
Mediafarm

**Layout:**  
Appetizer  
[www.appetizer.dk](http://www.appetizer.dk)



**Øjenforeningens mission:**

**Hjælpe seende til at bevare synet så blindhed undgås**

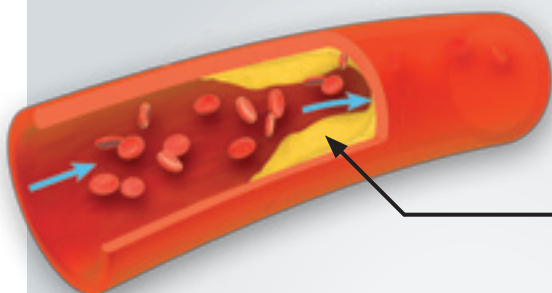
**Bliv medlem af Øjenforeningen og støt vort mål:**

**Forebyggelse af øjensygdomme ved forskning, information og rettidig behandling**

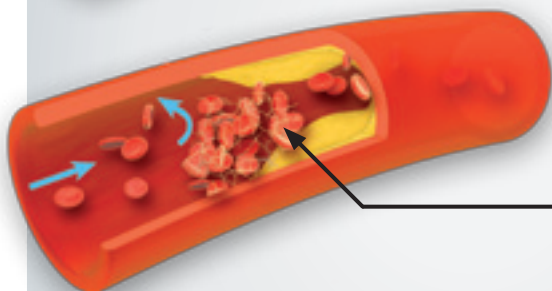
# Hvad er en blodprop?

Når man hører ordet blodprop, tænker de fleste nok på en blodprop i hjertet, i hjernen eller i et ben, men en blodprop kan opstå alle steder i legemet.

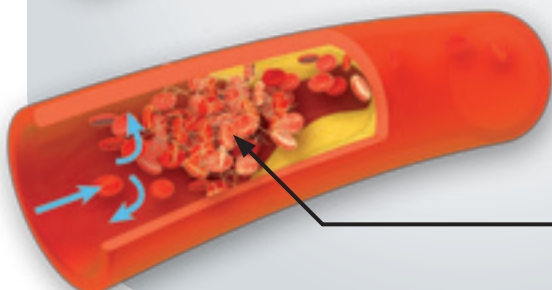
**Figur 1**



Kolesterolaflejring danner sår på indersiden af blodåre



Blodlegemer samler sig og klæber sammen via fibrin markeret som hvide tråddannelser



Blodansamlingen vokser sig stadig større for til sidst at danne en så stor prop, at blodet ikke kan passere (trombose)

En blodprop kan opstå ved en lokal forsnævring af en blodåre. Dette begynder typisk med aflejringer i blodårens væg af f.eks. kolesterol ('forkalkning'), som danner et sår på indersiden af blodåren. Dette sår vokser så indad, idet forskellige af blodets bestanddele (fibrin) klæber fast til såret for at lukke det. Til sidst lukker blodåren helt til og forhindrer blodet i at passere (Fig. 1). En sådan blodprop kaldes en **trombose**.

En blodprop kan også opstå ved, at en del af en trombose i en større blodåre river sig løs og føres med blodstrømmen gennem de stadig mere indsnævrede blodårer for til sidst at sætte sig fast og derved stoppe blodstrømmens videre forløb (Fig. 2). En sådan blodprop kaldes en **emboli**.

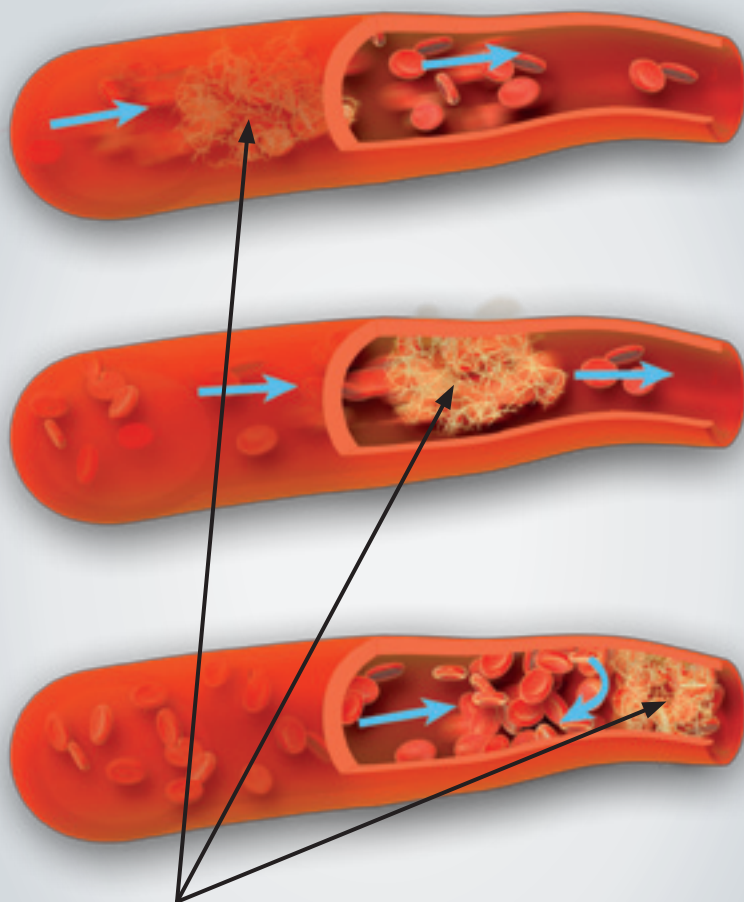
Tillukning af en blodåre kan også ske ved en betændelsesproces i blodåren, så dens vægge svulmer op og lukker for blodgennemstrømningen.

Endelig kan en tillukning af en blodåre opstå ved en kombination af de nævnte processer, altså ved, at en emboli aflukker en blodåre, der i forvejen var forsnævret af en begyndende trombosdannelse eller betændelsesproces.

## Hvad betyder en blodprop?

Alt levende væv får tilført ilt og næringsstoffer gennem arterierne (iltrige blodårer der går fra hjertet) og kommer af med affaldsstoffer gennem venerne (iltfattige blodårer der går til hjertet).

**Figur 2**



En løsrevet trombosesektion i den del, hvor blodåren er relativt tyk, føres videre gennem blodåren, der gradvist snævrer ind, hvorefter sektionen kiler sig fast, så blodgennemløbet stoppes af en blodprop, som i denne version kaldes en emboli.

Tillukkes en arterie, berøves vævet eller organet helt eller delvist sin livsvigtige iltforsyning og det vil ret hurtigt føre til uoprettelige skader på væv eller organ. Hvor hurtigt skader opstår, afhænger af vævets følsomhed for iltmangel. Nervevæv er særlig følsomt og kan gå til grunde inden for minutter, hvorimod muskelvæv kan overleve i timer uden ilttilførsel dog med nedsat eller ophørt funktion. Blodprop i hjertet er et typisk eksempel på en arteriel blodprop.

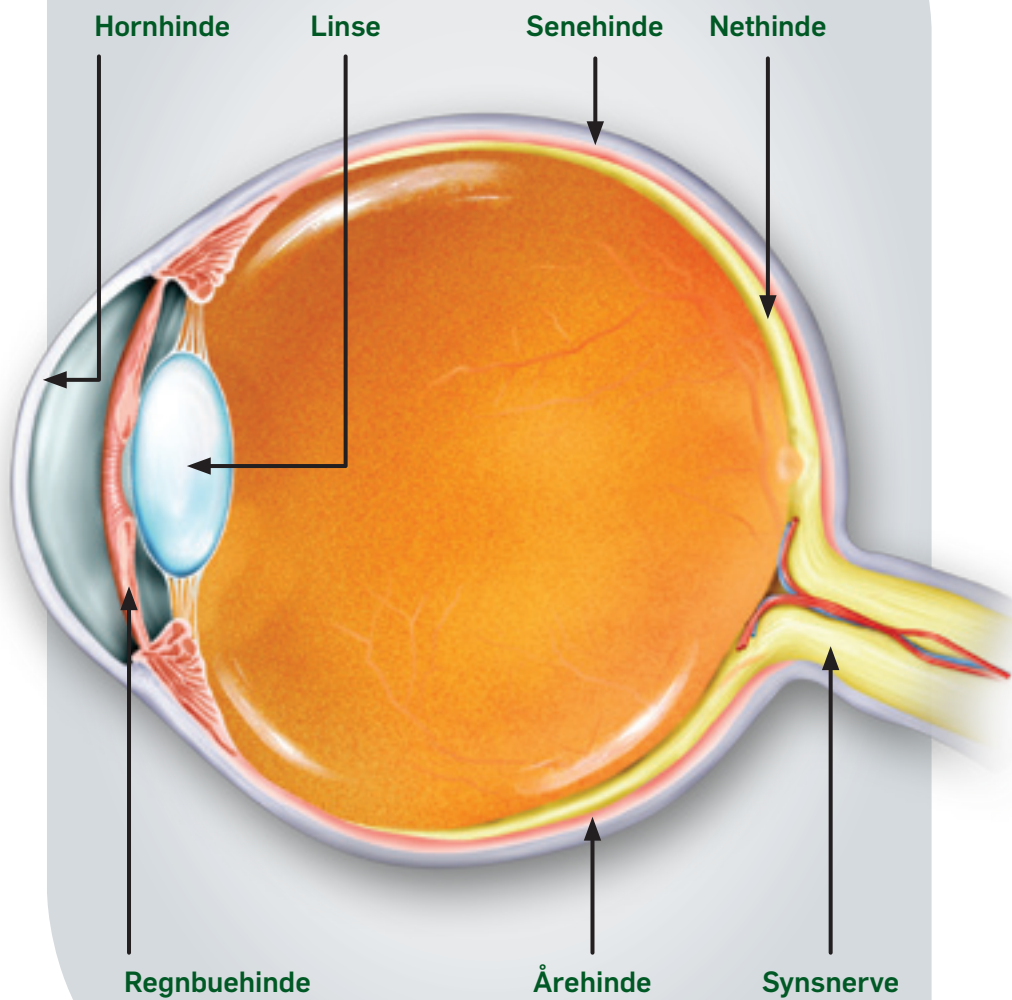
Tillukkes en vene, kan blodet ikke komme væk fra vævet eller organet. Væske og blod presses ud i vævet, som dog beskadiges langsommere og i mindre udstrækning end ved tillukning af en arterie. Blodprop i benet med hævelse af dette er et typisk eksempel på en venøs blodprop.

## Blodprop i øjet

Øjet består af en række forskellige væv, som hornhinde, senehinde, regnbuehinde, linse, årehinde, nethinde og synsnerve (Fig. 3).

Alle disse væv skal naturligvis have tilført blod fra arterier. Efter udveksling af nærings- og affaldsstoffer bortledes blodet i vener. Der kan principielt opstå blodpropper i alle øjets forskellige væv, men når vi taler om blodprop i øjet, taler vi almindeligvis om blodprop i nethinde og synsnerve.

**Figur 3**



## Nethindens blodforsyning

De inderste 2/3 af nethinden forsynes med blod fra en arterie (central arterie), som træder ind i øjet via synsnervehovedet (papillen) (Fig. 4 A+B). Derefter deler den sig i en øvre og nedre grenarterie markeret med rødlilla. Veneafløbet sker tilsvarende primært gennem en øvre og nedre grenvene markeret med blå, som samles til en centralvene, der forlader øjet gennem synsnervepapillen.

Nethinden har en dobbelt blodforsyning, idet den yderste tredjedel, som blandt andet indeholder sansecellerne, forsynes fra den underliggende årehinde, således at ilt såvel som næringsstoffer (grøn pil) og affaldsstoffer (rød pil) udveksles over pigmentepithelet (Fig. 4 C).

## Symptomer på blodprop i øjet

Patienten oplever ret pludseligt et mere eller mindre udtalt **synstab på det ene øje**, men da det andet øje sædvanligvis er normalt, ser man med begge øjne nogenlunde, som man plejer, hvorfor man ikke altid med det samme opdager det dårlige syn på det syge øje. Man kan ikke udefra se, at der er noget galt med øjet.

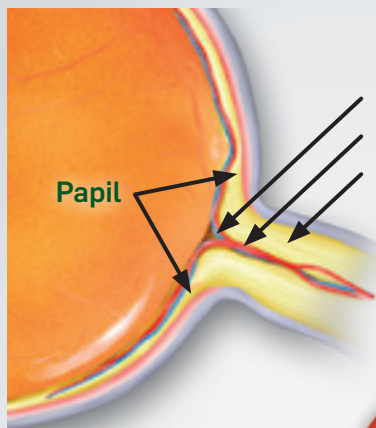
**Forbigående blindhed** (amaurosis fugax) opleves ofte som et gardin, der glider ned oppefra. Det varer som regel kun få minutter og skyldes forbigående tillukning af øjets arterie. Antallet af anfald varierer fra flere daglige til få månedlige.

**Forbigående formørkelser** i synsfeltet (obscurationer) og **lysglimt** kan opleves ved væskeudtrædning omkring synsnerven.

**Figur 4**

**A**

Øjets opbygning



Centralvene (blå)  
Centralarterie (rød)  
Synsnerve

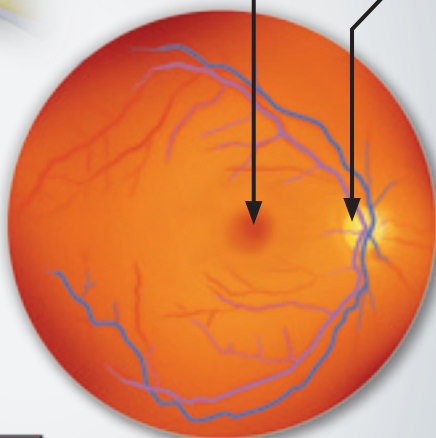
Papil

Gule plet  
(macula)

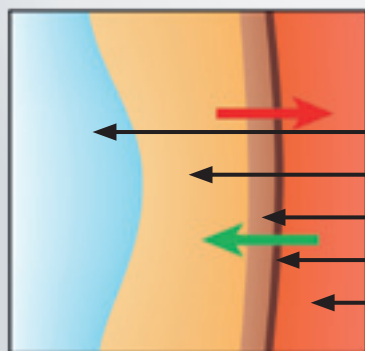
Papil

**B**

Øjets nethinde set  
gennem pupillen



**C**



Glaslegeme  
Sanseceller  
Pigmentceller  
Membran  
Årehinde

Nogle blodpropper, især i arterierne, kan skyldes embolier (Fig. 2), som kommer fra halsens arterier eller fra hjertet. Da disse blodpropper også kan føre op til hjernen, bør patienterne udredes nærmere. Andre symptomer kan skyldes betændelsestilstande i arterierne, som kan angribe også det andet øje. Det er derfor altid vigtigt at reagere på sine øjensymptomer for at få stillet en diagnose.

## Blodprop i grenvene

Dette er den hyppigste form for blodprop i øjet. Ca. 15.000 danskere er ramt.

Patienten oplever ret pludseligt mere eller mindre synstab, formforvrængninger og nedsat følsomhed i en del af synsfeltet (Fig. 5 A øvre halvdel) forårsaget af en blodprop i grenvene i nethinden (Fig. 5 B normal nethinde og 5 C).

Når øjnlægen ser ind i øjet, ses nethinden med blødninger omkring den tillukkede vene og væskeudtrængning (ødem) iblandet protein og fedtstoffer. Ødemet kan strække sig mere eller mindre ind mod den gule plet (Fig. 5 C)

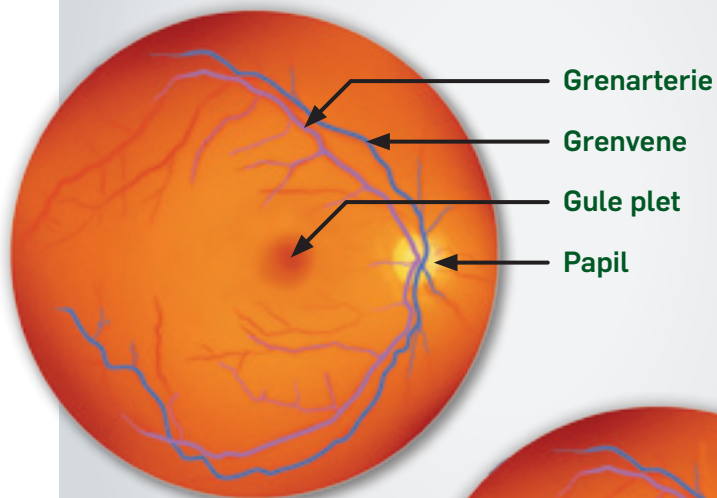
Ubehandlet vil 50% af øjnene indenfor 6 måneder opnå en synstyrke på 6/12 (eller 0,5 = krav til kørekort) eller bedre. 25% af øjnene vil dog have en synstyrke på mindre end 6/60 (eller 0,1 = social blindhed).

**Figur 5**

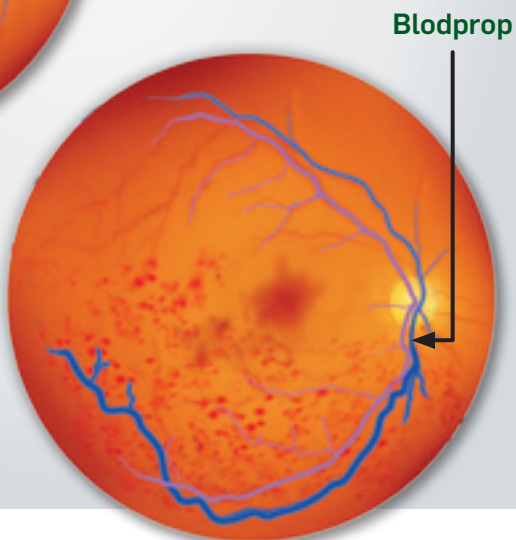
**A**



**B**



**C**



## Blodprop i centralvene

Omkring 4.000 danskere er ramt af denne alvorlige lidelse. Patienten oplever et ret udtalt synstab på det syge øje (Fig. 6 A)

Når øjenlægen ser ind i øjet, er billedet præget af, at blodet ikke kan komme ud af øjet. Venerne bliver utætte og i det meste af nethinden, er der derfor talrige blødninger, udtrædning af væske (ødem) iblandet protein og fedtstoffer (Fig. 6 B). Da blodstrømmen er mere eller mindre stoppet, kan der opstå mere eller mindre iltmangel i nethinden, som kan påvirke forløbet.

I omkring 75% af tilfældene er forløbet godartet, hvor synsstyrken inden for 6 - 12 måneder forbedres af sig selv til 6/12 (eller 0,5 = krav til privat kørekort) eller bedre. Årsagen er formentlig, at der ret hurtigt genskabes en vej for blodet ud af øjet, således at forholdene mere eller mindre normaliseres. I disse tilfælde er der sædvanligvis ikke behov for behandling.

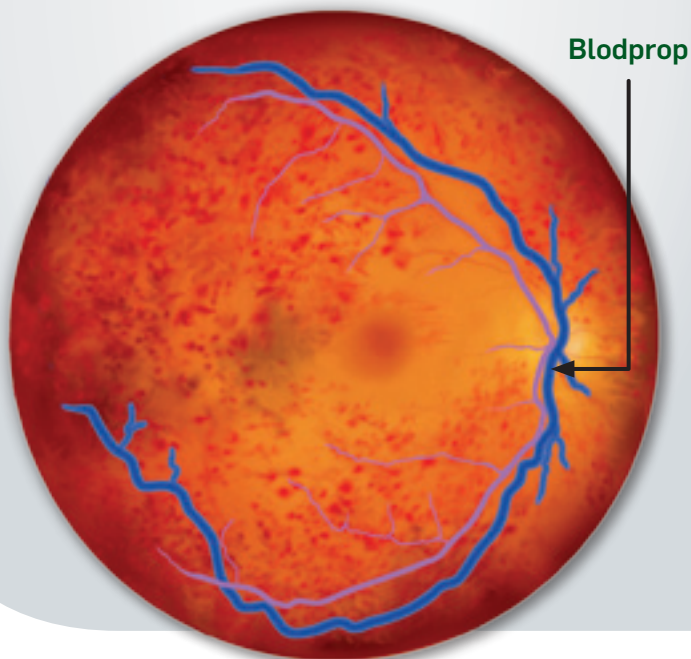
I de resterende 25% af tilfældene er forløbet mere kompliceret. På grund af manglende afløb fra nethinden, er der vedvarende ødem og iltmangel i nethinden. Dette kan give uoprettelige skader på nethindens væv og dermed permanent synstab. Den kroniske iltmangel medfører derudover frigivelse af vækstfaktorer, der stimulerer dannelsen af nye blodårer, som dels er utætte og dels kan vokse ukontrolleret. I omkring halvdelen af tilfældene blokerer nydannede blodårer fortil i øjet for væskeafløbet, og der kan udvikles en svær behandelbar form for grøn stær efter 2 - 4 måneder.

**Figur 6**

**A**



**B**



## Behandling af blodprop i vene

Årsagerne til permanent synstab i forbindelse med blodpropper i nethindens vener er kronisk ødem eller dannelse af nye dårlige blodårer. Begge dele kan imødegås med laserbehandling.

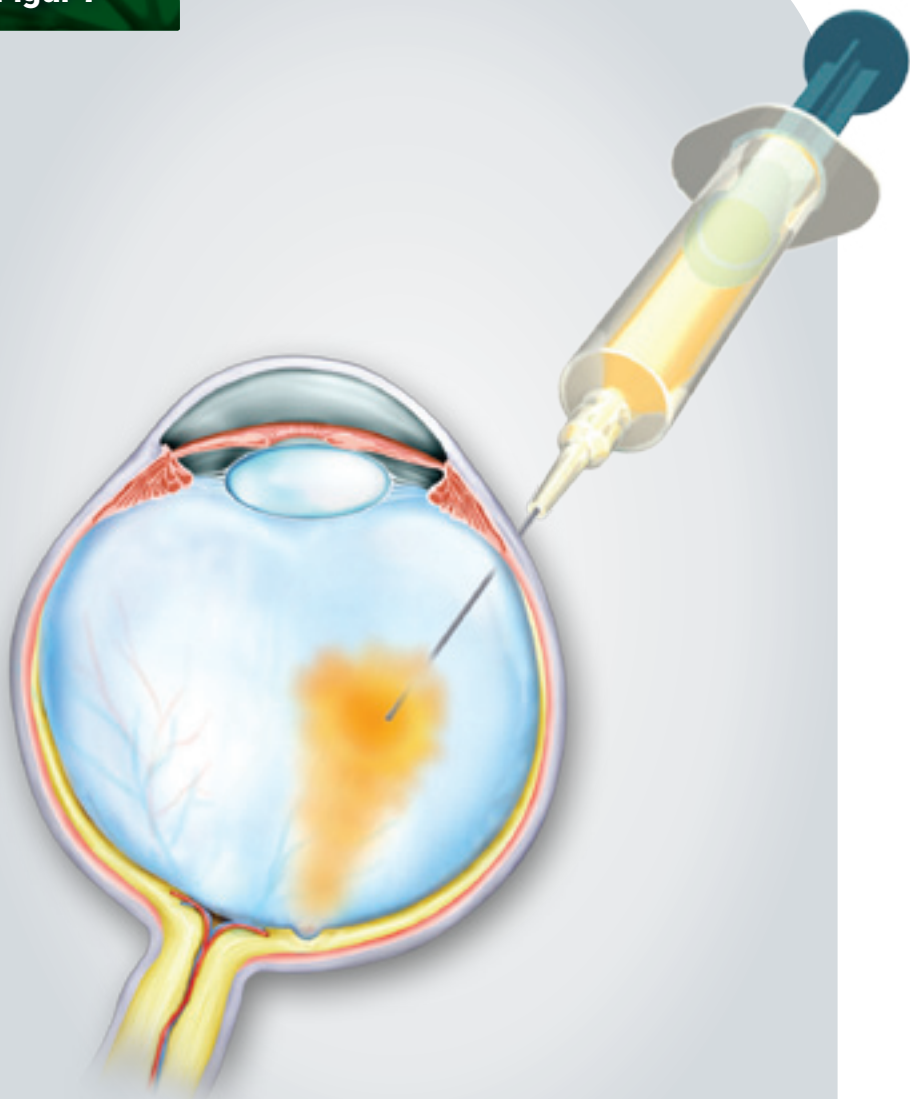
Er der kronisk væskeudtrædning nær den gule plet, kan man forsøge at afgrænse dette med laser.

Er der områder i nethinden med udtalt iltmangel på grund af manglende blodgennemstrømning, kan man med laserlys destruere noget af den perifere del af nethinden. Dermed reduceres afgivelsen af de vækstfaktorer, der stimulerer uønsket dannelse af nye blodårer, hvorved risikoen for yderligere blødning, grøn stær og bindevævsdannelse på nethinden nedsættes.

En ny behandling er indsprøjtning af et stof (Lucentis) i glaslegemet (Fig. 7), som dels kan nedsætte væskeudtrædningen i nethinden og dels kan hæmme de vækstfaktorer, som stimulerer dannelsen af nye uønskede blodårer. Desværre virker Lucentis kun i ca. 1 måned, hvorfor man ofte er nødt til at give månedlige indsprøjtninger. En anden ny behandling er indsprøjtning af et stof (Ozurdex) i glaslegemet med en længere virkningstid, men som også kan nedsætte væskeudtrædningen i nethinden.

Formålet, med indsprøjtning af begge stoffer, er at bevare nethindens celler, indtil blodafløbet forbedres af sig selv.

**Figur 7**



## Blodprop i grenarterie

En ret sjælden tilstand.

Patienten oplever pludseligt synstab i en del af synsfeltet med en vandret grænse mellem det seende og ikke-seende område. Synsstyrken kan være mere eller mindre påvirket (Fig. 8 A).

På nethinden ser øjenlægen en skyet dannelse omkring den tillukkede grenarterie (Fig. 8 B). Blodproppen kan være en emboli, der stammer fra de store blodårer på halsen eller fra hjertet (flimmer i forkammeret). Patienten bør derfor undersøges nærmere for disse lidelser.

Synstabet er sædvanligvis permanent, men i få tilfælde kan blodproppen passere indenfor nogle timer, og synsfunktionen kan genoprettes delvist eller helt.

## Blodprop i centralarterie

En ret sjælden tilstand, som i 80% af tilfældene skyldes en trombose (Fig. 1) dannet i centralarterien lige inden, den træder ind i øjet - altså i papillen.

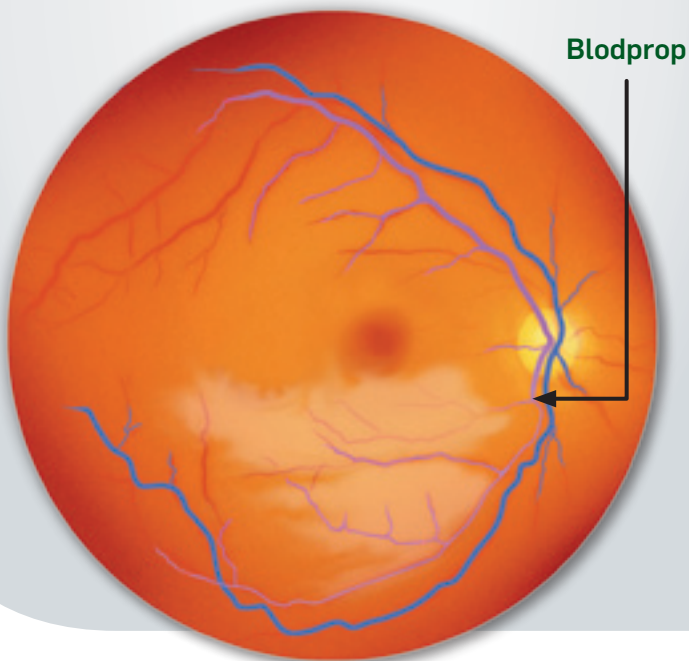
Patienten oplever et pludseligt massivt synstab, der inddrager såvel synsstyrken som synsfeltet, således at øjet ofte kun kan opfatte lys uden at kunne skelne detaljer (Fig. 9 A).

**Figur 8**

**A**



**B**



Øjenlægen ser nethinden hvidlig og fortykket med en rødlig plet (kirsebærplet) i midten (Fig. 9 B). Årsagen er, at nethinden er særlig tynd i centrum, således at den blodfyldte årehinde skinner igennem der, hvor det skarpe syn er lokaliseret (den gule plet).

Synstabet er sædvanligvis permanent. Hos omkring 20% kan der efter ca. 1 måned udvikles nye blodårer i den forreste del af øjet, således at øjets væskeafløb tilstoppes, og der kan udvikles en svær behandlelig grøn stær.

## Behandling af blodprop i arterie

Der findes ingen veldokumenteret effekt af nogen behandling. Tidsfaktoren er afgørende, idet der inden for timer opstår permanente skader på nethinden. Kommer patienten hurtigt, efter at symptomerne er opstået, kan man forsøge at forbedre blodforsyningen til øjet ved forskellige tiltag, såsom at massere øjet, punktere øjet, nedsætte øjets tryk medicinsk og lade patienten indånde næsten ren ilt.


Er der tegn på udvikling af nye blodårer, kan man give laserbehandling.

## Tillukning af synsnervehovedets blodforsyning

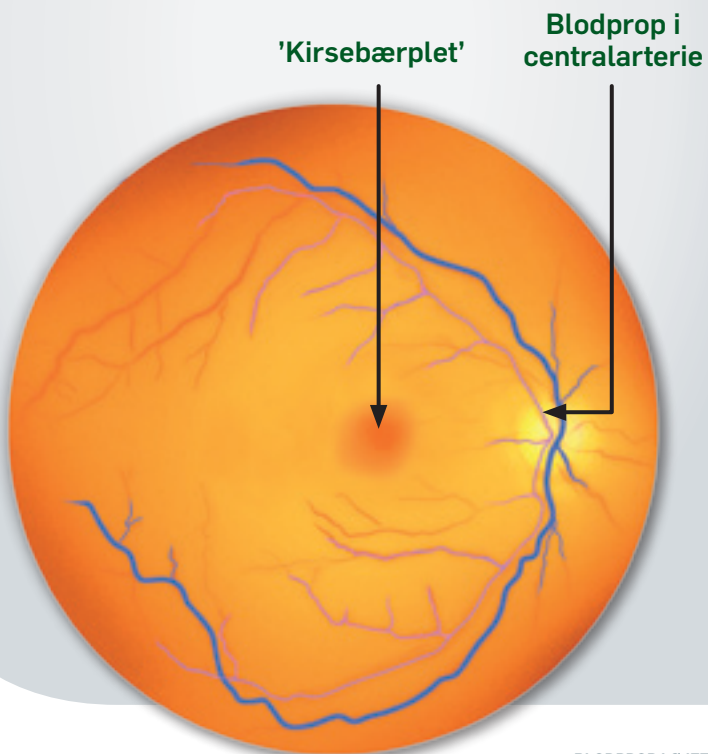
Synsnerven forlader øjet gennem synsnervehovedet (papillen). En betændelsessygdom kan udover at ramme arterien i tindingeregionen (Arteritis Temporalis) samtidig ramme blodforsyningen til papillen (Fig. 10 B).

**Figur 9**

**A**



**B**



Sygdommen rammer ældre mennesker, som oplever smerter og ømhed i tindinge- og hårregion, tygge- og talesmerter, hovedpine, almen utilpashed og pludseligt synstab

Øjenlægen ser synsnervepapillen med bleg, skyet væskeudtrængning i og omkring papillen (Fig. 10 B).

Synstabet er næsten altid permanent (Fig. 10 A). Ubehandlet vil en tredjedel af patienterne indenfor en uge udvikle øjensymptomer i det andet øje, således at patienten kan blive næsten helt blind. Det er derfor ekstremt vigtigt ved symptomer straks at få stillet den rigtige diagnose og igangsat en relevant behandling.

## Behandling af Arteritis Temporalis


Sygdommen skyldes en abnorm immunologisk reaktion i større og mellemstore arterier. Denne betændelsestilstand kan behandles med store doser hormonpræparat (prednison), givet som tabletter under indlæggelse.

Ethvert pludseligt synstab skal opfattes som Arteritis Temporalis, indtil det modsatte er bevist. Diagnosen stilles endeligt ved en vævsprøve af tindingearterien, men patienten sættes i forebyggende tabletbehandling, hvis der er den mindste mistanke om Arteritis Temporalis.

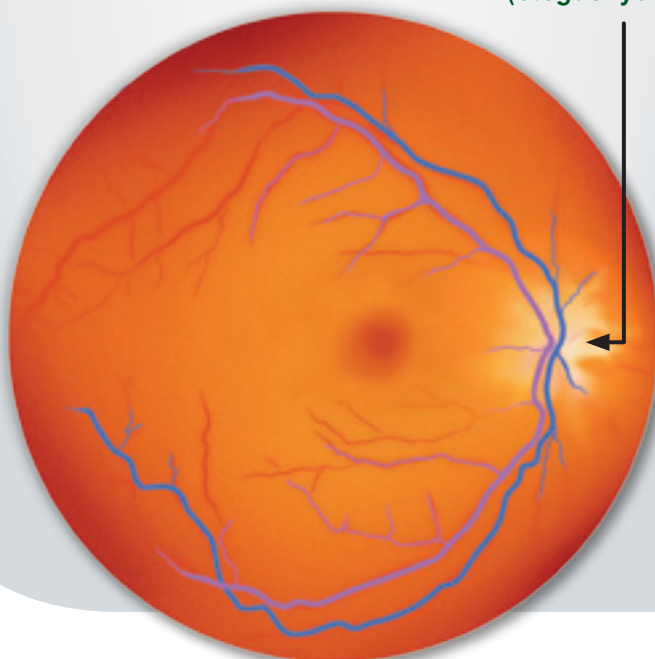
Det frygtede forløb uden behandling - blindhed på begge øjne - understreger vigtigheden af, at patienten reagerer på sine symptomer og straks søger læge.

**Figur 10**

**A**



**B**



**Betændelse i papil  
(blegt skyområde)**

# Kontingentoplysninger

Der er flg. kontingentmuligheder for medlemskab af Øjenforeningen.

## Årsmedlemskab

Enkeltmedlem.....	150 kr.
Par.....	225 kr.
Firma-medlem .....	1.200 kr.

**Bankkonto: 5474 7021 751**

## Øjenforeningens formål:

Forebyggelse af øjensygdomme ved forskning, oplysning og rettidig behandling



**Brug vores hjemmeside:**

# [www.vos.dk](http://www.vos.dk)

Der er mange nyttige oplysninger på Øjenforeningens hjemmeside, herunder oplysning om øjensygdomme, symptomer og behandling, adresser på praktiserende øjenlæger o.m.a.



# En tanke på eftertiden...

...kunne også gælde Øjenforeningen  
– som kæmper for at bevare  
synet for alle



Øjenforeningen

VÆRN OM SYN ET

Øjenforeningen er som almennyttig  
forening fritaget for skat af arv

- Jeg ønsker at få tilsendt brochure om testamentariske gaver
- Jeg ønsker advokatbistand betalt af Øjenforeningen
- Jeg ønsker at blive ringet op på tlf.:
- Jeg ønsker at blive medlem af Øjenforeningen

Navn:  Fødselsår:

Adresse:

Postnr.:  By:

Ny Kongensgade 20 1557 København V



Sendes ufrankeret  
Modtageren  
betaler porto'en

Øjenforeningen  
+++ 11077 +++

0893 Sjælland USF B

Øjenforeningen



VÆRN OM SYNET

Ny Kongensgade 20 · 1557 København V  
Telefon 33 69 11 00 · Fax 33 69 11 01 · Mail: vos@vos.dk  
Bankkonto 5474 7021751 · Giro 170 8090  
[www.vos.dk](http://www.vos.dk)